Ueber einen Fall von Bauchspalte.

Inaugural-Dissertation

zur

Erlangung der Doktorwürde

in der

gesamten Medizin

verfasst und einer

Hohen medizinischen Fakultät

der

Kgl. Ludwig-Maximilians-Universität zu München

vorgelegt von

Ludwig Stoß,
approb. Arzt.

MÜNCHEN 1913.
KGL. HOFBUCHDRUCKEREI KASTNER & CALLWEY.

Ueber einen Fall von Bauchspalte.

Inaugural-Dissertation

zur

Erlangung der Doktorwürde

in der

gesamten Medizin

verfasst und einer

Hohen medizinischen Fakultät

der

Kgl. Ludwig-Maximilians-Universität zu München

vorgelegt von

Ludwig Stoß,
approb. Arzt.

ACAD.
LUGD. BAT.
BIBL.

MÜNCHEN 1913.
KGL. HOFBUCHDRUCKEREI KASTNER & CALLWEY.

Gedruckt mit Genehmigung der medizinischen Fakultät der Universität München.

Referent:

Excellenz Geheimrat Dr. Ritter von Angerer.

Dem Andenken
meines verstorbenen Vaters
gewidmet.

Digitized by the Internet Archive
in 2026

https://archive.org/details/IA41548312_0121

In dem Hand- und Lehrbuch von Schwalbe „Die Morphologie der Mißbildungen des Menschen und der Tiere“ behandelt Kermauner die Mißbildungen des Rumpfes. Im Kapitel über Nabelschnurbruch (Hernia funiculi umbilicalis) hält er es „im Interesse der Übersichtlichkeit“ für gut, „für die Darlegung der Morphologie einzelne Gruppen abzugrenzen. Die Abgrenzung ist eine willkürliche; sie hat speziell nur morphologischen Wert und darf für die Auffassung der Genese, die allen Gruppen gemeinsam sein dürfte, gar nichts präjudizieren.“

Er gibt folgende Einteilung:

1. den einfachen Nabelschnurbruch;
2. den angeborenen Bauchbruch oder die Bauchspalte;
3. die Eventration.

Ad 1 rechnet er nur jene Fälle, bei welchen der Bruchsack eine gewisse Größe nicht überschreitet (bis etwa Hühnereigröße) und ausschließlich Darmschlingen in seinem Innern birgt.

Zur Gruppe 2 rechnet er alle Fälle, bei welchen der Bruchsack neben dem Darm (eventuell auch ohne diesen) andere Eingeweide beherbergt, ohne Rücksicht auf Sitz und Ausdehnung. Das gemeinschaftliche Merkmal ist nur der Umstand,

daß der Bruchsack sich über dem Inhalt noch zu einer geformten Nabelschnur schließt.

Ad 3 rechnet er die Fälle, wo keine eigene Nabelschnur mehr vorhanden ist, bei denen also die Baucheingeweide in der extraembryonalen Coecumhöhle liegen, beherbergt von der äußeren mesodermalen Fläche des Amnion und in direkter Berührung mit dem Chorion der Plazenta. Demnach gehört die Bauchspalte eigentlich zu den Nabelschnurbrüchen und stellt nur einen höheren Grad derselben dar.

Zu unterscheiden von dem Nabelschnurbruch ist der gewöhnliche Nabelbruch der Kinder. Unter dem gewöhnlichen Nabelbruch versteht man eine Hervorwölbung der Bauchdecken durch Austritt von Eingeweiden aus der Bauchhöhle; er entsteht stets post partum und ist die Folge einer verminderten Resistenz der Bauchwandung. Ätiologische Momente des Bauchbruchs sind meist mechanische Einflüsse wie heftige Hustenstöße, z. B. bei Keuchhusten der Kinder, Schreien, Fallen oder sonstigen Erschütterungen.

Streng von diesem erworbenen Nabelbruch ist der angeborene oder besser gesagt der Nabelschnurbruch oder die Bauchspalte zu trennen (Hernia umbilicalis congenita, Hernia funiculi umbilicalis, Omphalocele congenita, Exomphalus congenitus usw.). In diesem Falle liegen die Eingeweide in der Nabelschnur und die angrenzende Bauchwand ist mehr oder weniger defekt. Dieser Zustand beruht auf der Fortdauer einer fötalen Entwicklungsstufe der ersten Lebensmonate und gehört daher nur uneigentlich zu den Brüchen.

Er ist vielmehr eine Mißbildung, und zwar der Entwicklung nach eine Hemmungsbildung, der Form nach eine Spaltbildung. Der angeborene Nabelschnurbruch oder die Bauchspalte ist eine der seltensten Mißbildungen des Fötus. Während solche Fälle früher nur dem pathologischen Anatomen interessant waren, haben sie in den letzten Jahrzehnten, seitdem die moderne Chirurgie ihre Triumphe feiert, das Interesse der Operateure in Anspruch genommen und sind, während früher Kinder mit solchen Mißbildungen dem fast sicheren Untergange geweiht waren, ein dankbares Feld der chirurgischen Behandlung geworden.

Im Nachfolgenden möchte ich einen Fall anführen, bei dem es sich ebenfalls um eine Bauchspalte handelt. Es betrifft dies ein 5 jähriges Mädchen, einer jener seltenen Fälle, bei dem der Nabelschnurbruch zur spontanen Heilung gelangte und das nun nachträglich zur chirurgischen Behandlung kam. Ich möchte dies hervorheben, weil es sich bei den in der Literatur angegebenen Fällen nur um Neugeborene handelt und weil die anatomischen Verhältnisse bei einem 5 jährigen Kinde sich ja wesentlich von denen eines Neugeborenen unterscheiden. Es werden also manche Befunde anders zu deuten sein. Ich muß über manche Einzelheiten hinweggehen, die eben nur am Körper des Neugeborenen zu beobachten sind, wie z. B. das Aussehen der Geschwulst bei der Geburt, Insertion der Nabelschnur, Verlauf der Gefäße usw., jedoch will ich versuchen, die noch restierenden Abweichungen und Übereinstimmun-

gen, wie sie an vielen anderen Fällen beschrieben wurden, objektiv im Sinne dieser oder jener Theorie zu verwerten.

Der Fall wurde mir von Sr. Exzellenz Herrn Geheimrat v. Angerer zur Bearbeitung gütigst überlassen.

Es handelt sich um ein 5jähriges Mädchen M. Sp., Gütlerskind, das mit einem Nabelschnurbruch zur Welt kam, der nach langer, sorgsamer Salbenbehandlung spontan heilte. Das Kind wurde zur Behandlung in die Chirurgische Klinik München gebracht, hier mit gutem Erfolge operiert. Nach 17 Tagen, als das Kind entlassen werden sollte, erkrankte es plötzlich an Ileus und kam nach 2 Tagen zum Exitus. Ich lasse die Krankengeschichte folgen.

Anamnese: Von den Eltern war folgendes in Erfahrung zu bringen: Als das Kind zur Welt kam, fiel der Hebamme und den Eltern sofort auf, daß sich in der Mitte des Abdomens eine gut über faustgroße Geschwulst befand von blaßrotem Aussehen und ganz weicher Konsistenz. Die Nabelschnur soll ungefähr von der Mitte der Geschwulst abgegangen sein, auch sei sie von normaler Länge gewesen. Sie wurde regelrecht unterbunden und abgetragen. Die Geschwulst soll von einem ganz dünnen, zarten Häutchen bedeckt gewesen sein, durch das man die Blutgefäße sehen konnte. Beim Schreien dehnte sich die Geschwulst aus und wurde in der Ruhe wieder kleiner. Der Arzt, dem man das Kind zeigte, ließ wochenlang Verbände mit verschiedenen Sal-

ben machen, und die Geschwulst soll, nachdem sie lange geeitert hatte, sich dann gut überhäutet haben. Sonstige irgendwelche Defekte oder Mißbildungen wurden an dem Kinde nicht beobachtet. Das Kind war lebhaft und nahm gut Nahrung zu sich. Es hatte nie Stuhlbeschwerden, niemals Erscheinungen einer Einklemmung, kein Erbrechen, nie Stuhlverstopfung. Das Kind gedieh und wuchs heran, nur bemerkten die Eltern, daß die Geschwulst von Jahr zu Jahr etwas größer wurde, und sie suchten deshalb auf ärztlichen Rat zur Behandlung die Chirurgische Klinik auf. Sonst war Pat. nie ernstlich krank, keine Kinderkrankheiten. Familienanamnestisch sei noch bemerkt, daß Vater und Mutter gesund sind, zwei Geschwister ebenfalls. Mißbildungen sind in der Familie und in der Verwandtschaft nicht bekannt. Schwangerschaft und Wochenbett waren normal.

Status praesens: Ein für sein Alter ziemlich großes Kind in mittlerem Ernährungszustand und von blassem Aussehen. Haut mäßig injiziert, ebenso die sichtbaren Schleimhäute. Muskulatur mäßig. Fettpolster gering entwickelt. Keine Exantheme.

Caput: Ohne Befund.

Collum: Keine Drüsen, keine Narben, keine Struma.

Thorax: Ziemlich lang, bei der Atmung gleichmäßig und gut ausdehnbar. Supraclavikulargruben eingesunken. Wirbelsäule zeigt keine skoliotische Verkrümmung, im unteren Teile der

Brust- und oberen Teile der Lendenwirbelsäule geringe Lordose.

Pulmones: Grenzen normal, gut verschieblich, die vergleichende Perkussion ergibt an den Spitzen und sonst symmetrischen Stellen keine Schalldifferenzen, auskultatorisch überall Vesikuläratmen.

Cor: Grenzen normal, Töne rein, laut, Aktion regelmäßig, Spitzenstoß fühlbar im 5. Interkostalraum. Puls voll, regelmäßig, etwas beschleunigt, 100 p. M.

Abdomen: Nirgends druckempfindlich, keine abnormen Resistenzen, die Leberdämpfung reicht einen Querfinger über den Rippenbogen, in der Medianlinie bis in die Geschwulst.

Ungefähr in der Mitte des Abdomens an Stelle des Nabels, jedoch näher dem Processus xyphoideus, befindet sich eine ungefähr kindskopfgroße Geschwulst, im Liegen kleiner, im Stehen größer, welche nach oben bis drei Querfinger unterhalb des Processus xyphoideus reicht. Die Haut über der Geschwulst ist sehr dünn, pergamentartig durchscheinend, von zum Teil narbigem Aussehen besonders am Übergang auf die Cutis. Die normale Bauchhaut setzt sich sehr deutlich gegen die Haut der Geschwulst ab, die dünne Haut des Bruchsackes ist von deutlich sichtbaren Gefäßen durchzogen und ist gut in Falten abhebbar. Die Geschwulst vergrößert sich beim Husten deutlich. Es gelingt, die Geschwulst zum Teil in die Bauchhöhle zu reponieren. Während sich der obere Teil der Geschwulst mehr derb anfühlt, ist die untere Partie mehr von weicher Konsistenz und läßt zum

Teil Darmschlingen durchfühlen. Zeitweilig sind peristaltische Bewegungen sichtbar. Die Perkussion ergibt über dem größeren Teil der Geschwulst tympanitischen Schall. Zu beiden Seiten fühlt man an der Basis des Tumors die scharfen Ränder der Musculi recti deutlich durch. Eine Insertionsstelle der Nabelschnur ist nicht mehr zu erkennen.

Milz: An normaler Stelle nachweisbar, nicht vergrößert. In den Inguinae keine Bruchpforten nachweisbar.

An den äußeren Genitalien sind keinerlei Mißbildungen vorhanden.

Extremitäten: Ohne Befund.

Nach gründlicher Vorbereitung wird am 10. V. 12 das Kind von Sr. Exzellenz Herrn Geheimrat von Angerer in Chloroform-Äther-Mischnarkose operiert.

Der Bruchsack und die umgebende Bauchhaut werden gehörig desinfiziert und die Haut über der größten Ausdehnung der Geschwulst in der Medianlinie durchtrennt und somit die Bauchhöhle eröffnet. Dabei zeigt sich, daß die Wandung des Bruchsackes äußerst dünn ist und aus zwei Schichten besteht, einem der Epidermis ähnlichen Häutchen und dem Peritoneum, die nur durch feinfaserige Bindegewebszüge miteinander verbunden sind. Dazwischen befinden sich Blutgefäße mit zum Teil ziemlich weitem Lumen, die mittels Schiebern gefaßt und durchtrennt werden. Bei der Untersuchung des Bruchinhaltes ergibt sich der interessante Befund, daß zunächst der ganze linke und ein Teil des rechten Leberlappens im oberen Teil des Bruchsackes liegen, letzterer ist

in ungefähr handtellergroßer Ausdehnung mit der Vorderfläche der Leber verwachsen. Ferner findet sich im Bruchsack die Hälfte des Magens mit der Pyloruspartie und der Anfangsteil des Duodenums, die aber keine Verwachsungen zeigen, sondern ausgedehnt beweglich sind. Darmschlingen des Jejunums, Ileums und Colons sind nicht im Bruchsack. Magen und Duodenum werden nun zunächst reponiert, das Peritoneum des Bruchsacks in der Ausdehnung seiner Adhäsionen an der Leber umschnitten und die Leber ebenfalls so gut wie möglich reponiert. Der Bruchsack wird nun an seinem Übergang in die normale Haut abgetragen und die beiden Musculi recti, die normal entwickelt sind, aber nicht an normaler Stelle sich befinden, sondern nach außen gedrängt sind, aus ihren hinteren Scheiden ausgelöst und sodann die Peritonealhöhle geschlossen, indem Peritoneum mit hinterer Rectusscheide zusammengefaßt mittels fortlaufender Katgutnaht vereinigt werden. Die Musculi recti selbst werden ebenfalls mit Katgutnähten vereinigt, die vorderen Rectusscheiden mittels Zwirnknopfnähten. Einige Katgutnähte und dann Verschluß der Hautwunde mit Zwirnknopfnähten. Steriler Deckverband.

11. V. 12: Das Kind hat am Tag nach der Operation öfter erbrochen und über starke Schmerzen im Leibe geklagt, besonders beim Erbrechen. Leib weich, druckempfindlich, nicht aufgetrieben. Puls 100. Temp. 37,2, 37,5.

13. V. 12: Das Kind hat die Operation gut überstanden. Kein Erbrechen mehr, keine spontanen Schmerzen; nur bei Aktionen, welche die

Bauchpresse erfordern. Leib noch etwas druckempfindlich, nicht aufgetrieben. Blähungen gehen ab. Temp. 37,1, 37,3, 37,5. Puls 96.

16. V. 12: Das Kind fühlt sich bedeutend wohler, hat Appetit. Blähungen gehen ab. Leib nicht mehr druckempfindlich. Auf Einlauf erfolgt Stuhl. Temp. 36,8, 37,3. Puls 80.

19. V. 12: Verband wird erneuert. Entfernung einiger Nähte. Wunde heilt reaktionslos. Allgemeinbefinden des Kindes gut.

21. V. 12: Verbandwechsel. Die übrigen Nähte werden entfernt, zwei davon sind durchgerissen. Die Operationswunde selbst ist reaktionslos. Heftpflasterverband. Das Kind befindet sich wohl. Appetit gut. Stuhlgang kommt ohne Einlauf. Temperatur und Puls normal.

Nun vollständig normaler Krankheitsverlauf bis zum 27. V. 12, wo das Kind als geheilt entlassen werden sollte. Mittags erkrankte ganz plötzlich das Kind unter heftigen Leibschmerzen, erbrach Speisereste, fror und fühlte sich sehr matt. Der Leib war etwas druckempfindlich, nicht aufgetrieben, aber etwas gespannt. Blähungen und Stuhlgang gingen nicht ab. Temperatur 37,5, 37,9, 38,4. Puls 120. Am anderen Morgen machte das Kind einen sehr kranken Eindruck. Es hatte öfter gallig gefärbte Flüssigkeit erbrochen, der Leib war etwas aufgetrieben, gespannt, druckempfindlich. Blähungen und Stuhlgang waren nicht mehr abgegangen. Temp. 37,4. Puls 96.

Da der Zustand sehr ernst war, entschloß man sich zur Operation. Diagnose: Ileus.

28. V. 12: Nach Eröffnung der Bauchhöhle z. T. in der alten Narbe quillt etwas trübes Exsudat hervor. Es zeigt sich, daß die Leber mit dem Peritoneum verwachsen war. Die Verwachsungen wurden gelöst und der Dünndarm inspiziert. Dabei entdeckte man im oberen Teil des Dünndarms eine Adhäsion, die denselben stark einschnürte; auch diese wurde gelöst und der Dünndarm weiter entwickelt. Ungefähr in der Mitte desselben stieß man auf eine Invagination von ungefähr 3 cm Ausdehnung, die sich jedoch leicht lösen ließ; Dünndarm an dieser Stelle zyanotisch verfärbt. Das periphere Darmstück, sowie das Colon sind vollkommen kollabiert. Nach Toilette des vorliegenden Darmes wird derselbe reponiert und die Bauchwand in drei Etagen geschlossen. Deckverband.

28. V. 12 abends: Das Kind erbricht, sieht sehr blaß aus. Blähungen gehen nicht ab. Leib meteoristisch aufgetrieben. Puls 100, klein, weich. Atmung oberflächlich, beschleunigt. Temp. 37,5.

29. V. 12: Das Kind hat eine unruhige Nacht verbracht, es erbricht noch immer gallig braun verfärbte Flüssigkeit. Ausgesprochene Facies hypocratis. Leib aufgetrieben, druckempfindlich. Kind verfällt immer mehr. Temperatur 36,9. Puls 72, sehr klein, weich. Gegen Mittag Exitus.

Sektion am 30. V. 12. Ich lasse nun das Sektionsprotokoll folgen.

Diagnose: Befund nach Operation einer Bauchspalte und Ileus infolge Invagination. Aeltere, diffuse, eitrig fibrinöse Peritonitis. Toxin-

ämie. Schwerer septischer Dünndarmkatarrh. Parenchymatöse Degeneration des Herzens, der Leber und Nieren. Milztumor. Chronisches Hirnödem.

Mädchen von ziemlich schlechtem Ernähnährungszustand, blasser Hautfarbe. in den abhängigen Partien Totenflecken. Totenstarre noch z. T. vorhanden. Vom Processus xyphoideus bis zur Symphyse verläuft eine durch Nähte verschlossene Hautwunde. Die Nähte eitern zum Teil und reissen leicht ein. Nach Eröffnung der Bauchhöhle zeigt sich, daß das große Netz mit der Bauchwand verklebt ist. Auf dem Peritoneum findet sich ein diffuser, fibrinöser Belag. Im Ausstrichpräparat vom Peritoneum finden sich Diplokokken. Einzelne Dünndarmschlingen sind untereinander verklebt. Bei Entwicklung des Darmes zeigt sich von der Mitte des Jejunum an die Darmwand dunkelblaurot verfärbt. Am Beginne der Verfärbung ist das Netz um 180° gedreht, jedoch sind die Gefäße des Netzes nicht verändert, keine Thrombose. Eine Invagination des Darmes ist nicht sichtbar, die Darmschlingen sind alle ziemlich gebläht. Auffallend ist jedoch, daß das ganze Mesenterium eine sehr freie Beweglichkeit aufweist, besonders das Ligamentum hepato-gastricum und am Anfangsteil des Duodenums, das Ligamentum hepato-duodenale. Ebenso ist das Mesenterium des Ileums auffallend ausgezogen; auch ein Coecum mobile ist vorhanden. Der Magen selbst ist von gehöriger Größe, die Schleimhaut ist blaß, enthält gallig verfärbte Flüssigkeit in spärlicher Menge. Auch das Duodenum ist ohne

besonderen Befund, hat ebenfalls blasse Schleimhaut. An der Papille findet sich ein Tropfen Galle. Oberes Jejunum zeigt keine Veränderung, von der Mitte des Jejunums ab ist die ganze Darmwand dunkelblaurot verfärbt und ist ziemlich schlaff. Der Peritonealüberzug zeigt fibrinöse Auflagerungen, die Schleimhaut ist dunkelbraunrot verfärbt. In einem solchen Zustande befindet sich der ganze Darm bis zur Ileocoecalklappe. Im Dünndarm breiig-flüssiger, grauroter Inhalt. Appendix ohne Veränderung nach oben zu geschlagen, durchgängig. Coecum sowie der ganze Dickdarm zeigen z. T. fibrinöse Auflagerungen, aber normale Farbe und sind ohne besondere Veränderungen.

Leber ist verhältnismäßig sehr groß, besonders der rechte Leberlappen stark ausgebildet: auffallend ist auch ihr Tiefstand. Auch die Aufhängebänder der Leber sind länger als normal; das Ligam. teres-hepatis mit der obliterierten Vena umbilicalis ist ohne Besonderheiten.

Auf der Vorderseite des rechten Leberlappens finden sich die schon bei der Operation erwähnten Residuen früherer peritonitischer Adhäsionen, die auf handtellergroße, scheinbar früher entzündliche Prozesse hinweisen. Auf dem Schnitte ist die Leber von blaßgelber Farbe, hat etwas trübes Aussehen. Die Gallenblase ist mäßig groß, enthält eine geringe Menge grünlich flüssiger Galle. Die Gallengänge sind alle durchgängig. Die Musculi recti sind normal ausgebildet, nur zur Seite gedrängt.

Pankreas: Ohne Befund.

Milz ist deutlich vergrößert, findet sich in

normaler Lage, sie ist von schlaffer Konsistenz, auf dem Schnitte von grauroter Farbe. Die Pulpa ist nicht abstreifbar.

Die Nieren beiderseits an normaler Stelle, von normaler Größe. Die Kapsel läßt sich leicht abziehen. Auf dem Schnitte sind beide Nieren von blaßgelber, trüber Färbung. Hilus beider Nieren ist nicht verändert. Ureteren ohne Befund.

Die Nebennieren zeigen blasse, fettarme Rinde. Mark ist deutlich, graurot.

Blase: Blasse Schleimhaut, sonst o. B.

Genitalien zeigen keine Anomalien.

Brust: Nach Eröffnung des Thorax kollabieren die Lungen. Beide Pleurahöhlen sind frei, nirgends Zeichen bestehender oder stattgehabter Pleuritis.

Linke Lunge: Pleura spiegelnd und glatt.

An den Bronchien ist die Schleimhaut rot verfärbt und es findet sich darin ein schleimiges, graurotes Sekret. Der Oberlappen zeigt blaßrote Schnittfläche. Luft- und Saftgehalt ist gehörig, Unterlappen ist dunkelrot verfärbt, einzelne Partien des Parenchyms sind stärker gebläht und hellrot. Luftgehalt reichlich, Saftgehalt nicht vermehrt.

Die rechte Lunge zeigt denselben Befund wie die linke. Mittellappen zeigt blaßrote Schnittfläche und reichlichen Luftgehalt. Lungengefäße und Hilusdrüsen sind ohne besonderen Befund. Die Tonsillen sind blaß, etwas hypertrophisch, keine Beläge, keine Pfröpfe. Die Trachea enthält etwas schmutzigbräunlichen aspirierten Inhalt. Die Schleimhaut ist blaß.

Oesophagus: Ohne Befund.

Glandula thyreoidea ist in normalem Zustande.

Im Herzbeutel eine geringe Menge klarer, seröser Flüssigkeit, nirgends Auflagerungen. Pericard glatt und glänzend. Herz entspricht in seiner Größe der Faust der Leiche. Epicard spiegelnd und glatt. Myocard ist von trüber, blasser Farbe. Endocard glatt, spiegelnd. Sämtliche Klappen des Herzens sind vollständig intakt.

Aorta und Koronargefäße ohne Befund.

Das Schädeldach ist sehr dünn, namentlich die Scheitelbeine. Die Dura mater, sowie Stirnsinus überall o. B. Hirn groß, schwer, von teigiger Konsistenz, die Sulci etwas abgeflacht. Die Seitenventrikel nicht erweitert, keine vermehrte Flüssigkeit. Auf dem Schnitt zeigt das Gehirn überall eine feuchte Schnittfläche, sonst o. B.

* * *

Bevor ich auf die Besprechung meines Falles selbst eingehe, möchte ich erst einiges über die Entstehungsweise und das Vorkommen der angeborenen Nabelschnurbrüche oder Bauchspalten mitteilen.

Der Erste, der seinerzeit in den Wirrwarr der Vorstellungen von den Nabelbrüchen Klarheit brachte, war 1810 Oken mit seiner „Preisschrift über die Entstehung und Heilung der Nabelbrüche". Er war auch der Erste, der überhaupt zwischen Nabelbruch und Nabelschnurbruch unterschied. Er beobachtete an Embryonen den physiologischen Austritt des Darmes in den Na-

belstrang ungefähr vom Anfang der 4. Woche an und sah noch in der 8. Woche Schlingen außerhalb des Leibes liegen, die dann ungefähr in der 10. Woche wieder in die Leibeshöhle zurücktraten. Es lag natürlich nahe, zunächst den Nabelschnurbruch wegen seiner Ähnlichkeit mit diesem beim Fötus normalerweise beobachteten Zustand auf eine Persistenz desselben zurückzuführen. Dabei ging man aber nicht auf die Ursache dieses Stillstandes in der Entwicklung ein. Oken selbst sucht die „Hauptsache des Nichtzurückziehens der Därme in ihrer Erschlaffung, in dem Verlust ihrer Elastizität, durch die sie zusammengerollt und zurückgeschoben werden". Diese Elastizität der Därme wird durch konstanten mechanischen Stoß, Fieber und Unpäßlichkeit der Mutter verloren. „Wenn dieses vor dem Einziehen der Därme statthat, so können diese vor dem Nabelring liegen bleiben und dadurch Anhäufung, Erweiterung des Nabelringes, Herausziehen des Magens und der daran hängenden Milz und wohl durch Zerreissung der weißen Linie bis an den Thorax" große Unordnung hervorbringen. Dies ist die lange Zeit geltende Ansicht Okens.

Die Meinungen über die Entstehung des Nabelschnurbruches haben im Laufe der Zeit manche Wandlungen erfahren, und auch heutigen Tages sind die Meinungen der einzelnen Autoren noch sehr geteilt. Den größten Anspruch auf Wahrscheinlichkeit dürften wohl die in letzter Zeit auf embryonaler Grundlage aufgebauten Theorien beanspruchen.

In früherer Zeit spielte namentlich das Ver-

sehen der Mutter eine große Rolle. War man doch damals überhaupt gewohnt, aus Mangel an embryologischen Kenntnissen, jegliche Mißbildung dem Versehen der Mutter zuzuschreiben. So glaubte man, daß eine schwangere Frau, die sich an einer mit einem Nabelbruch behafteten Person oder an einem Schlachttiere, das gerade ausgeweidet wurde, versah, ein mit einem Nabelschnurbruch behaftetes Kind zur Welt bringe. Solche Annahmen waren natürlich nur in der abergläubischen Zeit am Ende des 18. und Anfang des 19. Jahrhunderts möglich und mußten bald ernsteren Theorien Platz machen. Versucht man, die bis heute aufgestellten Erklärungsversuche zu gruppieren, so lassen sich zwei Gruppen von Theorien unterscheiden, und zwar:

I. Theorien, die mechanische Momente während der fötalen Entwicklungsperiode für die Ursache der Nabelschnurbrüche oder Bauchspalten ansprechen;
II. Theorien, welche die Nabelschnurbrüche für Entwicklungshemmungen ansehen.

Als Vertreter der mechanischen Theorien möchte ich anführen Scarpa und Osterloh, die sich den Nabelschnurbruch durch verschiedene Momente als entstanden dachten, und zwar teils durch Druck von abnorm großen Eingeweiden, teils durch zu langsame Ausbildung der Bauchmuskulatur, teils durch Zerrung am meist zu kurzen Nabelstrang. Zum Teil waren diese Theorien durch mechanische Versuche an der Leiche gestützt.

Müller fand die Nabelschnur zweimal um

den Hals des Kindes geschlungen und machte den dadurch entstandenen Zug für die Entstehung des Bruches verantwortlich.

Hohl, Lassus, Cruveilhier erklären die Bauchspalte insofern durch mechanische Ursachen entstanden, als durch Verkrümmung der Wirbelsäule nach vorn die Organe gezwungen seien, nach der vorderen Bauchwand zu auszuweichen oder durch Vergrößerung der Organe, speziell der Leber, den Schluß der ursprünglichen Öffnung verhindern und so die Entstehung des Nabelschnurbruches bedingen.

Sandifort, Hennig, Gerhard machten traumatische Momente für die Entstehung verantwortlich und beschuldigten dafür einen heftigen Stoß auf den Leib der Mutter, einen Fall, einen Sturz aus der Höhe, eine schwere Geburt und starkes Schreien des eben geborenen Kindes der Entstehung des Nabelschnurbruches.

Cruveilhier und Pütz schließlich glaubten auf Grund von Versuchen, daß die Gravitation bei der Bildung des Bruches eine Rolle spiele, wenn z. B. durch fötamniotische Verwachsungen der Fötus in horizontaler Bauchlage gehalten werde und dadurch die Eingeweide nicht wie bei normaler horizontaler Rückenlage in der 9. bis 10. Woche dem Gesetze der Schwere folgend in die Bauchhöhle sinken können.

Diese Theorien sind so gut wie verlassen, so vor allem die Müllersche Theorie, die von Thudichum und Ahlfeld damit abgetan wird, daß zur Zeit, wo die Eingeweide sich schon wieder in

die Bauchhöhle zurückgezogen haben müssen, die Nabelschnur noch nicht lang genug ist, um die oben geschilderte Umschlingung um den Hals des Kindes auszuführen. Durch einen solchen Zug an der Nabelschnur komme kein Nabelschnurbruch, sondern höchstens eine Verdünnung der Insertionsstelle zustande.

Auch die Cruveilhiersche und Pützsche Ansicht kann den Erwägungen Ahlfelds nicht standhalten. Ahlfeld denkt sich im Gegenteil die Verkrümmung der Wirbelsäule durch den starken Zug der Gedärme an den Mesenterien entstanden und zeigt, daß auch wirkliche primäre Vergrößerung oder Verlagerung des Organs nicht den normalen Verschluß der Bauchhöhle hindert, wie dies Fälle von Lebervergrößerung, Cystennieren von Darmstenose mit folgender Erweiterung und Füllung der Gedärme zeigen, jedoch ist denkbar, daß mechanische Läsionen bei Entstehung von Nabelschnurhernien eine Rolle spielen dann, wenn eine gewisse Hypoplasie der Bauchdecken oder des Nabelringes Veranlassung zu einer derartigen Mißbildung werden kann.

Daß auch heute noch Autoren Anhänger der mechanischen Theorie bis zu einem gewissen Grade sind, sehen wir in dem „Handbuch der praktischen Chirurgie“ 1902, wo Graser sich folgendermaßen äußert: „Es gibt zweifellos auch angeborene Nabelschnurbrüche, die erst nach dem Verschluß der Bauchhöhle und des Nabelrings entstanden sind und den erworbenen Brüchen an die Seite gestellt werden können. Sie sind jedenfalls mit einem Druck aufs Abdomen in

Beziehung zu bringen. Diese Fälle erreichen niemals eine beträchtliche Größe."

Als Vertreter der Theorien, welche eine Entwicklungshemmung verantwortlich machen, möchte ich nennen, Guérin, Bérard, Coste, Ritter, Ruysch und Förster, die eine primäre Hypoplasie der Bauchdecken annahmen infolge mangelhafter Keimanlage. Es kämen hier z. B. die Fälle in Betracht, wo die Musculi recti fehlten (von Haller, Morgagni, Semmering, Lavrence), was dadurch zu erklären wäre, daß die Bauchdecken auf dem Stadium der Entwicklung stehen geblieben wären, wo zwar Horn- und Hautfaserplatte zur normalen Entwicklung gekommen sind, die Urwirbelplatten, welche für die Bauchdecken unter anderem die Muskulatur liefern, ihre Funktion noch nicht erfüllt haben.

Klavehn, Karpeles, Sielaff, Endres und viele andere, welche auf Grund der Theorie von St. Hilaire der Ansicht sind, daß fötamniotische Verwachsungen im Gebiete des Nabels, die durch Fruchtwassermangel in sehr früher Embryonalzeit entstehen, durch Zug an der Haut in späterer Zeit den vollständigen Schluß der Bauchdecken verhindern.

Krämer und Thudichum meinen, daß während physiologischerweise sich die in den ersten Wochen im Nabelstrang liegenden Darmschlingen zum Anfang des 3. Fötalmonats zurückziehen, dieser physiologische Vorgang ausbleibt und so die Entstehung der Nabelschnurbrüche bedingt wird.

Die ätiologischen Momente hiefür sieht Thudichum in einem zu langen und zu schlaffen Mesenterium. Krämer dagegen macht das mangelnde Retraktionsvermögen des Mesenteriums verantwortlich. Nach seiner Meinung sollen die Mesenterien einen Zug auf den Darm ausüben, funktionell etwa dem schrumpfenden Narbengewebe vergleichbar. Eine ähnliche Anschauung vertrat auch schon Oken, welcher aber eine Erschlaffung der Eingeweide, welche sich bei Fieber und Unpäßlichkeit der Mutter auch auf die Frucht übertragen sollte, anschuldigt.

Auch gegen diese Theorien der Entwicklungshemmung sind natürlich Gegner aufgetreten. Der Annahme, daß die Bauchspalte eine Folge der Bauchdeckenhypoplasie sei, treten Ahlfeld, Lindfors und Krämer entgegen. So wies Ahlfeld nach, daß die Musculi recti stets vorhanden sind und daß sie nur nicht an normaler Stelle sich befinden, sondern auseinander gedrängt sind. Er weist auf den normalen Verlauf der Art. epigastricae hin und ferner auf den Umstand, daß der Umfang des Leibes größer ist als bei normal gebildeten Früchten, daß aber der Bauchwand derselbe Anteil zukommt, wie er auch normalen Früchten zukommt. Ahlfeld verneint also jeden Defekt der Bauchwand. — Auch in meinem Falle waren beide Musculi recti vorhanden und gut ausgebildet, nur waren sie weit auseinander gedrängt.

Für die Theorie der fötamniotischen Verwachsungen jedoch sind in der Literatur Fälle angeführt, die als begünstigendes Moment für die Ent-

stehung des Nabelschnurbruches wohl in Betracht kommen könnten. Einleuchtend wird uns diese Entstehungsweise durch die Tatsache, daß wir bei Früchten mit Nabelschnurbrüchen öfter auch eine Hernia cerebri antreffen, die nach der St. Hilaireschen Erklärung durch Verwachsung des Amnions mit der Hirnhaut entstehen. Diese Tatsache steht fest und es hat den Anschein, als ob solche fötamniotische Verwachsungen an Früchten mit Hirnbruch auch von Einfluß auf die Entstehung einer Nabelschnurhernie sein können.

Den Ansichten von Krämer und Thudichum treten wiederum Ahlfeld und andere entgegen, die erklären, daß aus der normalen Entwicklungsgeschichte nichts von einer Verkürzung der Mesenterien bekannt sei und daß vielmehr die Erschlaffung der Mesenterien erst sekundärer Natur sei.

Die meisten Anhänger dürfte wohl die Theorie Ahlfelds gefunden haben und sie wird auch von der Mehrzahl der Autoren anerkannt, Fürst, Krumrey, Jester, Becker, Otte, Theodorow. Er führt die Entstehung auf einen Zugmechanismus zurück und legt den Vorgang in seinen „Mißbildungen des Menschen" also dar: „Während einer geraumen Zeit der fötalen Entwicklung, in der Regel bis zur 10. Woche, liegen normalerweise eine oder mehrere Schlingen des Darmes im Nabelstrange. Diese Schlingen gehören dem unteren Teile des Ileums und dem Anfangsstück des Dickdarms an. An der am weitesten in die Nabelschnur hereinragenden Partie des Ileums befindet sich die Ansatzstelle des Dotter-

stranges. Normalerweise verdünnt sich der Dotterstrang und reißt vom Darm ab, ohne daß man später seine Ansatzstelle noch nachweisen kann. Zu gleicher Zeit wird durch das konzentrische Wachstum der Bauchdecken die noch vorhandene Bauchspalte verkleinert, bis endlich nur noch eine Öffnung für die Gefäße des Nabelstranges übrig bleibt: der Nabelring. Bleiben eine oder mehrere Darmschlingen über die Zeit hinaus in der Nabelschnur liegen, so daß sich die Bauchhöhle nicht vollkommen schließen kann, so entsteht der Nabelschnurbruch.

Die Ursache dieser Mißbildung liegt, wie schon oben angedeutet, bei der Mehrzahl der Fälle in einem fortgesetzten Zuge, der vom Dotterstrange an den in der Nabelschnurscheide liegenden Därmen ausgeübt wird. Verzögert sich die Trennung des Dotterstranges vom Darm, oder unterbleibt sie sogar ganz, so hält der Dotterstrang die Darmschlingen in der Nabelschnur fest. Der Verschluß der Bauchhöhle kann nicht erfolgen. Der Vorgang ist folgender: Bis zur 3. Woche entwickelt sich die Frucht in normaler Weise. Nachdem sich das Amnion abgehoben hat, wird z. B. durch eine plötzliche, sehr starke Füllung der Amnionhöhle mit Flüssigkeit der Dottersack schnell vom Bauche der Frucht weggedrängt. Entweder zerreißt nun der Dotterstrang oder er bleibt intakt, dann muß ihm die Darmschlinge, an welcher er haftet, folgen. Dadurch tritt diese Schlinge weiter in die Nabelschnur hinein, als sie dies regelrechterweise tun würde. Es folgen ihr andere Schlingen nach, bisweilen auch

weitere Bestandteile der Bauchhöhle. Auf diese Weise wird der Grund zu einem sehr großen Nabelschnurbruch gelegt, indem zu einer Zeit, wo die Bauchspalte noch sehr weit klafft, die Bauch-eingeweide in die Nabelschnur hineingezogen werden. Die geringeren Grade des Nabelschnurbruches entstehen erst in späterer Zeit der Entwicklung. Wir haben nicht nötig, für ihre Entstehung ein forziertes Herausziehen der Darmschlingen anzunehmen, sondern können den Vorgang durch eine verspätete oder gänzlich unterbliebene Trennung des Dotterstranges vom Darm erklären. Ist das Gewebe des Dotterstranges resistenter als gewöhnlich, so verdünnt er sich nicht genügend, um zerreissen zu können; er hält eine oder mehrere Darmschlingen fest und verhindert so den vollständigen Verschluß der Bauchwand. Läßt die Kraft, welche den Darm in der Nabelschnurscheide festhält, nach oder hört sie gänzlich auf, wie z. B., wenn der Dotterstrang noch reisst, so kann ein Teil des Inhaltes in die Bauchhöhle zurücktreten, ein Teil bleibt aber doch in der Nabelschnurscheide zurück. In solchen Fällen ist die Möglichkeit gegeben, daß die Bauchspalte sich stark verkleinert, ja ein normaler Nabelring entsteht und dennoch Teile der vorher bestandenen Geschwulst in der Nabelschnur bleiben. Diese Teile werden dann abgeschnürt, hängen am Nabel des Kindes mit bald breiterem, bald schmälerem Stiele fest und enthalten zumeist Darmschlingen, in anderen Fällen auch Partien der Leber."

Diese Theorie stützt Ahlfeld durch den

Nachweis erhalten gebliebener Reste des Dotterganges, und in Wirklichkeit gelang es oft, wie Kindt in seiner Dissertation anführt, Dottergangsreste und Meckelsche Divertikel, neurozentrale Hemmungen, welche ja die häufigste angeborene Abnormität am Darmkanal bilden, zu finden. Und wenn vor Ahlfeld von nichts dergleichen in der Literatur berichtet wird, so hat das seinen Grund darin, daß man vorher bei der Untersuchung wahrscheinlich nicht darauf achtete.

Anderweitige, gleichzeitig mit dem Nabelschnurbruch einhergehende Anomalien betrachtet Ahlfeld als sekundäre Zustände. Und in der Tat scheinen auch mehrere Komplikationen, wie die Atresia ani, Verlängerung der Mesenterien, Lordose der Wirbelsäule, sich ziemlich ungezwungen durch den Ahlfeldschen Zugmechanismus erklären zu lassen. Durch die Raumvergrößerung der Bauchhöhle, die durch das Herausliegen der Eingeweide entstehe, erkläre es sich auch, daß andere Organe sich vergrößern. So wachse die Leber besonders mit ihrem unteren Rande in den Bruchsack hinein, oder gehe eine Ortsveränderung ein, indem sie in den sehr groß angelegten Bruchsack infolge ihrer Schwere sinke. So sei auch die partielle Wucherung der Leber oder die Vergrößerung des Organs in toto zu erklären mit oder ohne Ortsveränderung. Dadurch komme auch die Verlagerung des Magens in den Bruchsack zustande.

Aschoff beschäftigt sich mit der Frage der Wirbelsäulenverkrümmung und erblickt ihre Ursache in dem Bestehenbleiben der physiologischen

konkaven Dorsalkrümmung, wie sie bis zum Auftreten der 2. Kiemenspalte beim menschlichen Embryo besteht.

Auch gegen die Ahlfeldsche Theorie traten natürlich Gegner auf, und es sind mannigfache Einwände, teils mit Recht, teils mit Unrecht dagegen erhoben worden. So tritt Buschan Ahlfeld entgegen und meint, die Zugtheorie, nach welcher der Zug senkrecht vom Embryo weggerichtet sei, bestehe nicht zu Recht, weil ja dann die Nabelschnur stets auf der Höhe der Geschwulst inserieren müsse, was aber den Tatsachen widerspricht. Kindt und Angermann lehnen diesen Einwand ab, indem sie darauf hinweisen, daß die Zugwirkung zu der Zeit, wo der Nabelschnurbruch in Betracht kommt, ja längst aufgehört haben kann, z. B. durch Reissen des Dotterganges. Die Insertion der Nabelschnur an der Peripherie jedoch wird damit erklärt, daß der Bruchinhalt ungleichmäßig zunimmt und dadurch auch die Insertion nach der Peripherie zu verschoben wird.

In einer Tabelle von Breuer, in welcher 30 Fälle von Nabelschnurbruch zusammengestellt sind, finden sich 6 Fälle mit Angaben von Ductusresten und von mit der inneren Bruchsackwand verwachsenen Meckelschen Divertikeln; und er meint mit Recht, daß man solchen Zahlen gegenüber unmöglich von einem seltenen Vorkommen von Divertikelbildungen und Ductusresten sprechen kann.

Aber für alle Fälle ist auch die Ahlfeldsche Theorie nicht anwendbar und besonders für die

so oft vorkommenden Leberbrüche bietet sie nicht genügend Stützpunkte. Hier zeigte zuerst Neugebauer einen Weg, der für eine Entwicklung der Leber an abnormer Stelle eintrat. Er sagt:

„Da die Bildung des venösen Blutstromes der Leber nicht von der V. cava inferior, sondern von den Stämmen der V. omphalomesaraica und V. umbilicalis ausgeht, ergibt sich hieraus eine gewisse notwendige Beziehung der Örtlichkeit der Leber zu dem Orte des Zusammentrittes dieser beiden Venenstämme, d. h. die Leber wird, da sie hier denselben sich anbildet, auch ihre Lokalität von dem Orte der Vereinigung dieser Gefäße abhängig machen. So kann es sich ereignen, daß, wenn diese Venen schon tiefer unten im Bauche oder schon innerhalb der Nabelschnurscheide, in welcher der Darmkanal ursprünglich enthalten ist, in Verbindung treten, die Leber, die sich zunächst als Ausstülpung des Duodenums bildet, auch herabrückt, oder selbst innerhalb der Nabelschnurscheide zur Entstehung kommt. Eine dem Nabel ungewöhnlich genäherte Lage des Duodenums begünstigt die tiefe Lage des Vereinigungspunktes der genannten Venen. Hat aber einmal die Entwicklung der Leber an diesen Orten stattgefunden, so wird dieselbe die ihr angewiesene Lage notwendig beibehalten und auch ihr Bänderapparat wird sich demgemäß entwickeln. Zieht sich mittlerweile noch nachträglich der Darm zurück, so wird die Leber allein den Bruchsack ausfüllen."

Wie Neugebauer vertritt auch Aschoff, wenn auch mit gewissen Einschränkungen den

Standpunkt, daß die Entwicklung der Leber an abnormer Stelle stattfinde und nicht erst sekundär in den Bruchsack gelange. Er schließt dies aus dem Verlauf der Lebergefäße, welche ihre ursprüngliche embryonale Anordnung z. T. beibehalten haben.

Auffallend war auch in meinem Falle die Tatsache, daß sich im Bruchsack ein Teil des rechten und der ganze linke Leberlappen befand, ferner die Hälfte des Magens und der Anfangsteil des Duodenums, Befunde, wie sie mit den Fällen Neugebauers übereinstimmen.

R. Schultze ist der Vertreter einer neueren Hypothese. Nach ihm beruht die Entstehung der Bauchspalte in einer abnormen zeitlichen Differenz zweier nebeneinander herlaufender Entwicklungsvorgänge, nämlich dem allmählichen Schluß der Bauchplatten und der Entwicklung und Hereinsenkung der Schlingen in den Bauchraum. Normalerweise hielten sich beide Vorgänge in der Entwicklung gleichen Schritt und fänden auch glechzeitig ihren Abschluß. Sei aber der Abschluß der Entwicklung zeitlich verschieden, so sei ein Nabelschnurbruch die Folge. Im übrigen schließt sich Schultze Neugebauer und Aschoff an.

Ein schon am Anfange meiner Arbeit erwähnter Forscher der neuesten Zeit, Kermauner, betont wiederum, wie schon früher Ruysch, Richter, Förster, eine einfache primäre Wachstumshemmung der die Bauchdecken bildenden Elemente. Er kommt auf Grund eingehender Studien zu dem Schlusse, „daß eine Wachs-

tumsstörung der Urwirbel spätestens Mitte der 3. embryonalen Lebenswoche den Prozeß einleitet". Alle anderen Prozesse seien „entweder direkt davon abhängig oder als Zufallsbefunde auf anderweitige Ursachen zurückzuführen". Kermauner stützt diese seine Theorie der Wachstumshemmung durch mehrfache Befunde einer eigenartigen Lage der Keimdrüsen. Er und andere Autoren fanden in ausführlich beschriebenen Fällen die Keimdrüsen am Übergange des Bruchsackes in die Bauchwand im Bereiche des Musculus rectus, wie sie normal beim Embryo in den ersten Lebenswochen angetroffen werden.

Zum besseren Verständnis dieser Vorgänge müssen kurz einige Tatsachen der normalen Entwickelungsgeschichte eingefügt werden: Bekanntlich teilt sich das mittlere Keimblatt in die Ursegmente und die beiden Seitenplatten. Die Ursegmente sind „segmental" zu beiden Seiten der Chorda dorsalis angelegte Gebilde. Das Ursegment zerfällt in das median gelegene Sklerotom, welches die axiale Stützsubstanz bildet, und in das lateral und dorsal gelegene Myotom, aus dem die willkürliche Körpermuskulatur hervorgeht. Die zu Muskelfasern ausgebildeten Zellen ziehen sowohl dorsalwärts zum Rücken wie ventralwärts in die Bauchwand. Die Bauchwand selbst wird folgendermaßen gebildet: Das äußere Keimblatt und das ihm anliegende Hautfaserblatt bilden die Somatopleura, das Darmdrüsenblatt und das Darmfaserblatt bilden die Splanchnopleura. Von den Seiten und von den Enden her sich entgegenwachsend und sich ventral einstülpend, vereinigen

sich beide und bilden die seitliche und vordere Rumpfwand, darin eingeschlossen das Darmrohr und zwischen beiden die Leibeshöhle. Im Bereiche der Urwirbel entsteht die Anlage des Urogenitalapparates. Wir finden also im Verlaufe der normalen Entwicklung einen Zeitpunkt, wo die Myotome noch nicht in die Bauchwand hineingewachsen sind und wo die Keimdrüsen lateral vom Myotom gelegen sind. Bald jedoch ändert sich dieses Verhältnis und die Keimdrüsen bleiben liegen, während die Muskulatur in die Bauchwand wächst. Dies vollzieht sich in der 2., anfangs der 3. Woche des Embryonallebens. Diesem Bilde entsprechen die von Kermauner beschriebenen Fälle.

Kermauner stellt sich also auf den Standpunkt, daß es sich bei der Entstehung der Nabelschnurbrüche und somit der Bauchspalten um ein Stehenbleiben auf jenem Zustand handelt, und nach ihm ist „das Wesentliche an diesem ganzen Vorgange demnach der Umstand, daß die Organe, die sich aus der Muskelplatte entwickeln, dauernd lateral vom Myotom resp. von der Muskulatur bleiben. Die Muskulatur kann sich im Sinne normalen Wachstums ausdifferenzieren, aber sie ist daran gehindert, in die Muskelplatte hinein zu wachsen. Wir haben es also mit einer exquisiten Wachstumshemmung der Myotome, einem Zurückbleiben auf dem Stadium des Anfangs der 3. Woche zu tun. Da dieselben ausgesprochen segmental angeordnet sind, ist es auch leicht verständlich, daß nur eine bestimmte in den einzelnen Fällen variierende Anzahl von metameren Segmenten im Wachstum gehemmt wird und da-

nach auch bestimmte ebenso variierende Rumpfabschnitte beteiligt erscheinen. So erklärt sich die verschiedene Längenausdehnung der Defekte, und je nach der Intensität der Hemmung wird auch die Breitenausdehnung eine verschiedene sein müssen."

Der physiologische Nabelschnurbruch kommt nach Kermauner in jenem Stadium noch nicht in Betracht. Für die Entstehung kleiner Nabelschnurbrüche mißt ihm Kermauner entschieden Bedeutung bei. Er glaubt indes, daß die Wandung des physiologischen Nabelschnurbruches normalerweise mit zur Bildung der Rumpfwand gebraucht wird. Dies wäre die einfachste Lösung der Frage vom „Zurücktreten" der Darmschlingen in die Leibeshöhle.

Diese neueste Theorie Kermauners läßt sich also dahin zusammenfassen, daß „eine Wachsumsthemmung der Urwirbel, spätestens Mitte der 3. embryonalen Lebenswoche den Prozeß einleitet. Alle anderen Veränderungen sind also entweder direkt davon abhängig oder können als Zufallsbefunde nur auf anderweitige Ursachen zurückgeführt werden. Von der Zahl der betroffenen Urwirbelsegmente und von der Intensität der Störung, endlich von dem Umstande, ob eine oder beide Seiten betroffen sind, wird die Lage und Ausdehnung des Defektes abhängen."

Hiemit wären sämtliche Theorien für die Entstehung der Bauchspalten erschöpft. Die Frage aber, welche derselben Anspruch auf allgemeine Gültigkeit hat, läßt sich bei der mannigfachen Verschiedenheit der Fälle nicht ohne weiteres ent-

scheiden. Es wird wohl so sein, daß keine Theorie auf alle Fälle ohne Ausnahme anwendbar ist. Soweit es sich in meinem Falle beurteilen läßt, scheinen die schon vorher angegebenen Punkte für die Neugebauer- und Aschoffsche Theorie zu sprechen.

Die Bauchspalten sind verhältnismäßig seltene Mißbildungen. Die meisten Statistiken ergeben das ziemlich übereinstimmende Resultat, daß auf reichlich 5000 Geburten eine derartige Mißbildung kommt. Lindfors fand bei 20735 Geburten in München in den Jahren 1862—1881 ein Verhältnis von 1:5184, Neugebauer in Petersburg und Moskau zusammen bei 27 279 ein solches von 1:5456, Rettich in Berlin ein solches von 1:5000, Adler in Zürich ein Verhältnis von 1:5887. In neuester Zeit hat Schramm sogar das Verhältnis von 1:10—12 000 angegeben.

Was die Häufigkeit des Geschlechtes anlangt, so zeigen auffallenderweise die meisten Statistiken, daß Knaben die Mehrzahl ausmachen. Ob das männliche Geschlecht eine besondere Disposition zur Entstehung dieser Mißbildung haben sollte, dafür ließen sich noch keine festen Anhaltspunkte finden; wahrscheinlich hat dies seinen Grund darin, daß die Knaben überhaupt in der Geburtenzahl die Mädchen weit überragen.

Es fanden:	Fälle:	Knaben:	Mädchen:
Lindfors	37	22	15
Tribukait	91	54	37
Floßdorf	60	36	24
Marjantschik	120	67	53
Preobranzensky	253	148	105

während andere Autoren, wie Seiffert, Buschan, Breuer finden, daß die Mädchen wesentlich überwiegen.

* * *

Und nun zur Beschreibung der Bauchspalte selbst. Man findet in der Gegend des Nabels am Übergang der Nabelschnur in die Bauchwand eine blasige Erweiterung des Nabelstrangs, welche dem Leibe des Kindes entweder gestielt oder breitbasig aufsitzt (Breuer). Die Größe schwankt; oft so klein, daß sie leicht übersehen werden können, nehmen sie hin und wieder eine ungeheuere Ausdehnung an, die selbst den Bauch des Kindes übertrifft. Wie die Größe, so variiert auch die Gestalt: kugel-, ei-, wurstförmig usw. Die Konsistenz des Bruches ist abhängig von seinem Inhalt, und je nachdem hauptsächlich der Darm im Bruchsack enthalten ist, mehr oder weniger weich, und je nachdem feste Organe enthalten sind, wie z. B. Leber oder Milz, derb. Die Abgrenzung der Haut gegen den Bruchsack ist meist eine sehr scharfe, manchmal findet sich sogar ein wallartig sich erhebender Rand; der Hautring liegt gewöhnlich im Niveau der Bauchdecken, manchmal setzt er sich noch etwas auf die Nabelschnurscheide fort. Die Nabelschnur selbst ist meist verkürzt, oft fehlt sie ganz. Hie und da ist die Nabelschnur abnorm lang, wie im Falle Angermann-Breuer.

Die Nabelschnur inseriert am Bruchsack an allen möglichen Stellen. Besonders häufig wird

die Insertion jedoch am unteren Bruchsackrand, und zwar auf der linken Seite beobachtet, weniger häufig findet sich die Insertionsstelle auf dem Scheitel der Geschwulst, wie sie auch im obigen Falle nach der Anamnese gefunden wurde.

Besonderes Interesse erregte schon immer die Bruchsackwand, sie wird heutzutage allgemein aus drei Schichten bestehend angenommen, der äußeren Schicht, dem Amnion, der mittleren Schicht = Whartonsche Sulze und der inneren Schicht, dem Peritoneum. Das Amnion, das sich mit scharfer Grenze gegen die Epidermis absetzt, überkleidet den Bruch und setzt sich dann auf die Nabelschnur fort, deren äußere Hülle bildend. Bald nach der Geburt verfällt das Amnion der Gangrän und die von hier auf das Peritoneum übergreifende Entzündung führt wohl meist über kurz oder lang zum Exitus der Kinder.

Die Whartonsche Sulze ist mehr oder weniger dünn, je nach der Größe des Bruches.

Die innere Bruchsackwand wird vom Peritoneum gebildet, das den Bruchsack innen auskleidet und direkt in das Peritoneum parietale der Bauchhöhle übergeht. Daß die innere Wand des Bruchsackes wirklich vom Peritoneum gebildet wird, war übrigens bis in die letzten Dezennien von vielen Seiten bestritten und hat sich diese Lehre erst seit Ahlfeld, Lindfors und Olshausen allgemeine Gültigkeit verschafft. Auch heute hält noch der weitaus größte Teil der französischen Forscher daran fest, daß die innere eine besondere Membran sei, die von Rathke Membrana reuniens inferior genannt wird, deren ent-

wicklungsgeschichtliche Herkunft dieselbe ist wie die des Peritoneums, nämlich aus der inneren Lage der primitiven Bauchwand. In dem Lehrbuch der praktischen Chirurgie von 1902 stellt sich auch Graser auf diesen Standpunkt, wenn er sagt: „Die innere Membran möchte man wohl gerne für Peritoneum halten, aber sie unterscheidet sich von dem übrigen parietalen Peritoneum durch den vollständigen Mangel an Gefäßen. Nur dort, wo Eingeweide der inneren Membran adhärent sind, sind bisweilen Gefäße deutlich nachweisbar, so daß man erst recht annehmen muß, daß dieselben erst nachträglich unter dem Einfluß einer Entzündung sich entwickelt haben. Für viele Fälle erweist sich durch den Mangel an Gefäßen die Auffassung als die richtige, daß die innere Haut nicht im Peritoneum, sondern der sogenannten Primitivmembran angehört." Graser gibt die Existenz eines peritonealen inneren Blattes nur für diejenigen kleinen angeborenen Brüche zu, welche infolge eines Druckes aufs Abdomen erst nach dem Verschluß der Bauchhöhle und des Nabelringes entstanden sind und die etwa den erworbenen Brüchen an die Seite gestellt werden können. Denselben Standpunkt vertritt auch Schultze, weil ein von ihm operierter Fall sicherlich kein Peritoneum und keine Blutgefäße besaß, was auch mikroskopisch festgestellt wurde. Diesen einzelnen Fällen gegenüber muß jedoch betont werden, daß das Vorhandensein zweier Bruchsackblätter und die peritoneale Natur des inneren so und so oft makro- und mikroskopisch nachgewiesen wurde, z. B. von Abelin-Oed-

manson, Berwald, Lindfors, Tribukait und Anderen.

Auch in meinem Falle war die innere Bruchsackwand zweifellos von Peritoneum mit deutlichen feinen Gefäßen ausgekleidet. Der Peritonealüberzug der Vorderfläche der Leber war, wie bei der Operation beschrieben, mit einem Teile der Innenseite der Bruchsackwand verwachsen, geradeso wie wir es bei entzündlichen Verwachsungen seröser Blätter sehen. Diese Verwachsungen hängen wahrscheinlich mit einer ziemlich lokalisiert gebliebenen Entzündung der inneren Bruchsackwand zusammen, die, wie wir anamnestisch erfahren, ja bei der Spontanheilung auftrat und mit Eiterung einhergegangen war. Die reichliche Vaskularisation ist wohl auch ein begünstigendes Moment für die Granulationsbildung und damit für die Spontanheilung.

Über das Aussehen der Geschwulst, über die Bruchsackhülle im frischen Zustande kann ich keine selbst beobachteten Angaben machen, ebensowenig über den Verlauf der Nabelschnurgefäße.

An dem Inhalte des Bruchsackes beteiligen sich fast alle Organe der Bauchhöhle, jedoch stehen Darmschlingen und Leber meist im Vordergrunde. Daneben finden sich Magen, Duodenum, Milz, Nieren, Nebennieren, Pankreas, Blase, Uterus usw.

Ein sehr häufiger Befund sind schließlich die Verwachsungen der Organe mit der inneren Bruchsackwand, die meist auf fötale Peritonitis zurückgeführt werden, jedoch nach Ansicht neuerer Autoren, darunter Ahlfelds, nichtbakterieller

Natur sind, sondern durch mechanischen Entzündungsreiz, z. B. durch Druck hervorgerufen werden. Unter diesen Verwachsungen von Organen mit der inneren Bruchsackwand ist die Leber ohne Zweifel am häufigsten betroffen, und man suchte dies damit zu erklären, daß man sagte, die Leber übe vielleicht infolge ihrer Konsistenz oder Größe einen stärkeren Enzündungsreiz auf das Peritoneum aus als z. B. der weiche Darm. Küstner dagegen beobachtete drei Fälle, wo die Verwachsungen der Leber sich nicht flächenhaft ausbreiteten, sondern in Form einer Falte hinzogen, und hielt dies nur für die Fortsetzung des Ligamentum suspens. hepat. Dieser Ansicht schließt sich auch Knoop an, und sie dürfte wohl auch in allen Fällen, wo eben die Verwachsung in Form einer solchen Falte sich kund gibt, Geltung haben. Die Verwachsung der Leber in meinem Falle war deutlich flächenhaft, ungefähr handtellergroß und nicht ohne Verletzung des Lebergewebes zu lösen. Es wurde deshalb, wie angegeben, die Adhäsion umschnitten.

Aschoff will ebenfalls nichts von entzündlichen Verwachsungen wissen und glaubt, daß sich die Leber noch in dem ursprünglichen Zusammenhang mit der Bauchwand befinde und die Abschnürung teilweise unterblieben sei.

Häufig werden Teile der Leber durch den Bruchsack direkt abgeschnürt.

Was die Entwicklung der Bauchdecken anlangt, so bestanden auch hier unter den Autoren große Meinungsverschiedenheiten. So nahmen früher Bérard, Coste, Ruysch, Förster,

wie schon früher erwähnt, an, daß es sich um eine Hypoplasie der Bauchdecken handle infolge mangelhafter Keimanlage, und es sind auch Fälle bekannt, wo die Musculi recti vollständig fehlten.

Ferner sind in der Literatur Angaben, wo bald ein größerer, bald ein kleinerer Defekt in der Bauchwand beschrieben ist. Krämer wies darauf hin, daß die Bauchdecken meist vollständig vorhanden seien und daß sie nur durch den Bruchinhalt auseinander gedrängt seien. Ahlfeld wies nach, daß die Musculi recti sich ebenfalls an der ihnen zukommenden Stelle befinden und die Arteriae epigastricae normal verlaufen. Er stellte Messungen der Bauchwand an, wobei sich herausstellte, daß zwar der Leibesumfang einer solchen Mißbildung größer ist als bei normalen Früchten, daß aber die Messung der Bauchwandung die gleichen Resultate ergibt wie bei normalen Kindern. Der neuere Standpunkt Kermauners in dieser Frage ist im Vorhergehenden abgetan.

In meinem Falle waren die Musculi recti beide gut ausgebildet, jedoch nur zur Seite gedrängt.

Eine häufige Erscheinung ist die Komplikation einer Bauchspalte mit irgend einer anderen Mißbildung. Nach

Thörner sind unter 13 Fällen 9 mal
Herzfeld „ „ 16 „ 12 „
Breuer „ „ 30 „ 3 „

Mißbildungen beobachtet worden. Besonders Wirbelsäulenverkrümmungen, Spaltbildungen, mißgebildete oder gar fehlende Extremitäten, Darmdefekte usw. sind die häufigsten auftretenden Mißbildungen. Inwiefern ein ätiologischer Zu-

sammenhang dazwischen besteht, wurde für die Wirbelsäulenverkrümmung im Vorhergehenden gesprochen.

Eine mittelmäßige Lordose der Wirbelsäule fand sich auch in meinem Falle, jedoch keine Skoliose. Wieweit bei dem etwas schwächlichen Kinde die Lordose erst sekundär entstanden ist, und wieweit sie als Mißbildung mit zur Welt gebracht wurde, läßt sich jetzt natürlich nicht mehr entscheiden. Sonst fand sich an dem Kinde keinerlei Mißbildung.

Die extrauterine Lebensfähigkeit der Kinder wird durch solche Mißbildungen meist wesentlich beeinträchtigt.

In der Literatur finden sich hie und da Fälle, wo von Gebärunmöglichkeiten bei solchen Mißbildungen berichtet wird. Költsch erwähnt einen Fall, wo die vorliegende Leber das Geburtshindernis abgab, Bloch einen Fall von so hochgradiger Lordose, daß Schultern und Kreuzbein verwachsen waren.

Dagegen nimmt die Geburt bei einfachem bestehenden Nabelschnurbruch meist einen normalen Verlauf. Auch im vorliegenden Fall ging die Geburt ohne Hindernis von statten. Die Geschwulst läßt sich ja leicht komprimieren und bildet infolgedessen kaum ein Geburtshindernis. Bei sehr großen Brüchen mit anderen Mißbildungen sehen wir sehr oft eine Frühgeburt eintreten. Häufig ereignet sich das Platzen des Bruchsackes oder das Abreissen der Nabelschnur, die oft sehr kurz angelegt ist. Hie und da wird die Diagnose intra partum gestellt; einmal wird in der Literatur von

einem Fall berichtet, wo der vorliegende Bruchsack für die Fruchtblase gehalten und gesprengt wurde, weil die vorgefallenen Darmschlingen des Kindes für die der Mutter gehalten wurden. Die Frau wurde laparotomiert.

Die Diagnose bereitet in ausgesprochenen Fällen meist keine Schwierigkeiten, nur ganz kleine Brüche werden hie und da übersehen und mit in die Nabelschnurligatur gefaßt. Aber auch von größeren Irrtümern wird in der Literatur berichtet, so von Delaroque, der den Nabelschnurbruch für einen Abszeß hielt und ihn inzidierte.

Die Behandlung der Bauchspalten war bis zum Zeitalter der Anti- und Asepsis eine äußerst undankbare; ja man kann von einer Behandlung eigentlich erst seit Mitte des vorigen Jahrhunderts sprechen. Denn wurde früher ein Arzt zu solch einem Falle gerufen, so wandte er sich schließlich achselzuckend um und bereitete die Angehörigen auf den sicheren Tod des Kindes vor. Bekannt und sprichwörtlich waren damals die Aussprüche Parés: „l'enfant mourait sans moi"; Ruyschs: „Hunc affectum saepius a me visum nunquam curatum memini', und Albinus': „Hernia umbilicalis congenita immedicabilis est".

Die Kinder waren damals rettungslos der nie ausbleibenden tödlichen Peritonitis preisgegeben. Allmählich traten jedoch einzelne Autoren dafür ein, man solle behandelnd vorgehen, und so suchte man hauptsächlich durch Schutz- und Kompressivverbände eine Heilung zu ermöglichen oder zu befördern. Man suchte also die Naturheilung zu unterstützen; die Naturheilung geht folgender-

maßen vor sich: das Amnion wird gangränös, stößt sich ab, vom Peritoneum beginnen frische Granulationen zu entstehen, die über den ganzen Bruchsack wachsen und sich schließlich in ein narbiges Gewebe umwandeln. Als Schutzverband dienten in Öl getauchte oder mit Salben bestrichene Leinenlappen. Zum Kompressivverband verwendete man Kompressen, Pelotten, Tassen usw., jedoch hatten diese zuwartenden Methoden alle den Nachteil der langen Heilungsdauer, und die Kinder hatten während der langen, eiternden Prozesse sehr in ihrem Gesamtzustand zu leiden. Oft trat noch eine Wundinfektion hinzu, und das Kind ging an Peritonitis oder Sepsis zugrunde.

Der Erste, welcher dafür eintrat, das Leiden operativ in Angriff zu nehmen, war O k e n in seiner Preisschrift 1810. Er stellte sich auf den Standpunkt, daß der Bruch operiert werden müßte, allerdings nur, wenn bloß Därme oder Netz oder beide zugleich sich darin befänden. Die Bedenken der Ärzte suchte er mit folgenden Worten zu verscheuchen: „Bei keinem Einzigen ist der Schnitt versucht worden, die Ärzte hatten eine eigene unbegreifliche Furcht davor, sie raten es allen ab, ohne zu wissen warum, reden von den gefährlichsten Folgen, obschon es noch keiner getan hat, obschon diese Folgen keiner kennt, obschon sie den unvermeidlichen Tod auch ohne die Operation prognostizieren.“ Jedoch gewitzigt durch die Erfahrung, welche Gefahren die Eröffnung der Bauchhöhle hatte, sah man immer wieder davon ab, bis zum erstenmal B é r a r d 1836 es wagte, operativ vorzugehen, den Bruchsack zu eröffnen,

die Adhäsionen zu trennen, den Darm zu reponieren, den Bruchsack zu entfernen und die Haut zu vernähen. Der Erfolg der Operation war glücklich, aber trotzdem wagte man sich vorderhand nicht daran, sondern verhielt sich noch immer exspektativ.

Erst gegen die 70er und 80er Jahre, als die Ära der Antisepsis begann, war man eher für die operative Behandlung zu haben. Als einfachstes operatives Verfahren wurde damals die zirkuläre Ligatur geübt. Der Erste, der diese Operation mit Erfolg ausführte, war Hamilton, der den Bruchinhalt reponierte, an der Basis eine Ligatur anlegte und den Bruchsack darüber abtrennte. Die Resultate waren ganz günstig, jedoch konnte dieses Verfahren nur bei reponiblen und nicht zu großen Brüchen Anwendung finden. Eine Modifikation stellte die perkutane Ligatur Breuß' dar, bei welcher nach Reposition eine Klemme im Bereiche der Haut um die Basis des Bruchsackes gelegt wird. Der Bruchsack wird längs geöffnet, damit man sich überzeugen kann, ob von der Klemme etwas mit gefaßt wurde. Ist eine Darmschlinge adhärent, „so wird man am besten tun, die Stelle des Bruchperitoneums, mit welcher die Adhärenz besteht, zu umschneiden, vom Amnion abzutrennen und dann mit dem Darme zu reponieren". Sodann wird der Bruchsack über der Klemme abgetragen und dicht unter der Klemme die perkutanen Ligaturen angelegt. Diese perkutane Ligatur hat aber so gut wie keine Anwendung gefunden, da ihr sehr viele Mängel anhaften. Der Vorteil der Breußschen Methode

sollte gerade darin bestehen, das Peritoneum nicht zu eröffnen.

Auf demselben Prinzip, nämlich extraperitoneal zu operieren, baute auch Olshausen seine Methode auf. Sein Verfahren ist nur für reponible Brüche anwendbar; aber auch diese Methode hat ihre Nachteile, da sie nur in den ersten Stunden nach der Geburt ausführbar ist, weil sich später Amnion und Peritoneum nicht mehr voneinander trennen lassen.

Krönig modifizierte noch die Olshausensche Methode. Jeder Autor suchte schließlich nach einer passenden Methode, und so gab es am Schlusse sehr zahlreiche, jedoch keine, welche absolut brauchbar gewesen wäre.

Erst anfangs der 80er Jahre wagte Lindfors unter antiseptischen Kautelen eine Radikaloperation mit Erfolg, d. h. eine Heilung durch Laparotomie und Resektion des Bruchsackes, Anfrischung der Bruchränder und Naht, wie es schon 1836 Bérard getan. Lindfors verfährt folgendermaßen: „Das Kind wird chloroformiert und das Operationsfeld gereinigt. Wenn der Inhalt reponiert ist, überzeugt man sich von der Möglichkeit, die Hautränder zusammenzubringen. Der Sack wird geöffnet, etwaige Adhärenzen werden unterbunden und gelöst, der ganze Sack entfernt, die Hautränder angefrischt, die Nabelgefäße unterbunden und schließlich die Wundränder nebst der Serosa genau und breit zusammengenäht durch tiefe und oberflächliche Suturen.“ Er nennt seine Methode die Hernio-Laparotomie. Auch hier sind verschiedene Abänderungsvorschläge ge-

macht worden, die jedoch meist nicht am Prinzipe rütteln.

Der Vorteil der Radikaloperation ist darin zu suchen, daß damit eine glatte Bauchwunde geschaffen wird, die natürlich bei strengster Asepsis reaktionslose Heilung verbürgt. Bei vorhandenen nichtlösbaren Verwachsungen jedoch wird gerne so vorgegangen, daß die nichtlösbaren Adhärenzen umschnitten werden.

Die Heilungsdauer ist gering, sie beträgt meist 8 Tage bis einige Wochen. Ein besonderer Vorzug besteht noch darin, daß durch den kräftigen Verschluß, wozu alle Schichten der Bauchwand benützt werden, eine sehr feste Narbe entsteht, so daß relativ selten ein postoperativer Bauchbruch zustande kommt. Meist tritt ein solcher nur auf bei Heilung per secundam. Zudem hat die Radikaloperation den Vorteil, daß sie stets anwendbar ist, außer, wenn der Bauchdeckenverschluß nicht völlig zustande kommen sollte. Früchte mit übergroßen Bauchspalten weisen meist so wie so noch andere Mißbildungen auf, so daß dann solche Fälle für eine Operation nicht geeignet sind.

Die Operation soll möglichst bald nach der Geburt stattfinden. Die Statistik zeigt, daß dann die Aussichten auf Heilung am besten sind. Ist dagegen schon Gangrän des Amnion eingetreten, dann werden die Chancen auf Heilung von Stunde zu Stunde geringer.

Wie aus dem Operationsberichte hervorgeht, gestaltete sich die Operation zu einer radikalen. Die Heilung erfolgte glatt nach 10 Tagen. Da,

17 Tage nach der Operation, erfolgte auf einmal ohne vorhergehende erkennbare Ursache eine plötzliche Erkrankung des Kindes unter den Erscheinungen des Darmileus. Die am nächsten Morgen vorgenommene zweite Operation ergab Invaginationsileus. Der Eingriff wurde nicht überstanden, am nächsten Tage kam das Kind zum Exitus letalis.

Hier drängt sich nun der Gedanke auf, was wohl die Ursache der Invagination war, und man möchte glauben, daß durch die Verlagerung der Eingeweide in die Bauchhöhle und die dadurch geschaffene Raumbeengung in derselben der Dünndarm in seinen peristaltischen Bewegungen nicht genügend Platz mehr hatte und die Invagination eine notwendige Folge dieser Raumbeschränkung war. Ich wengistens weiß mir zurzeit keine bessere Erklärung zu geben, sie ist wohl auch die nächstliegende. Möglich ist, daß vielleicht der psychische Affekt der Freude des Kindes darüber, daß seine Eltern kommen und es wieder mit fortnehmen und die damit verbundene körperliche Unruhe als unterstützendes Moment in Betracht kommt, ist doch der Einfluß psychischer Affekte auf die Peristaltik des Darmes bekannt. Da ich in der ganzen bekannten Literatur bei allen operierten Fällen keinen derartigen Fall von Invaginationsileus im Anschluß an eine durch Radikaloperation geheilte Bauchspalte finden konnte, möchte ich ihn doch zur Veröffentlichung bringen. Ob das Alter des Kindes hier von Einfluß ist, insofern, als bei einem Neugeborenen sich die Intestina vielleicht besser den räumlichen Ver-

hältnissen in der Bauchhöhle anpassen als bei einem 5jährigen Kinde, das sozusagen keinen Platz mehr hatte in der Bauchöhle, um die zeitlebens außerhalb der Bauchhöhle gelegenen Eingeweide aufzunehmen, wäre schließlich denkbar, jedoch ist auffallend, daß bei Kindern, die die Bauchpresse beim Schreien, Stuhlentleeren usw. reichlich in Anspruch nehmen, noch kein solcher Fall beobachtet wurde.

Betrachten wir zum Schlusse die Heilungsresultate nach Radikaloperationen, so müssen wir gestehen, daß sie wirklich glänzende Ergebnisse liefern. So fand Poeppemann 76%, Knoop 75,8%, Kindt 77%, Floßdorf 70%, in den letzten Jahren sogar 81%, Breuer 83,3%.

Glänzend sind in der Tat diese Heilungsresultate, wenn man bedenkt, daß früher fast alle dieser Kinder dem sicheren Untergange geweiht waren. Leider wurde in meinem Falle der schöne Erfolg durch die unliebsame Komplikation des Invaginationsileus vernichtet.

* * *

Zum Schlusse spreche ich Sr. Exzellenz Herrn Geheimrat v. Angerer für die liebenswürdige Überlassung des Falles, sowie Herrn Privatdozent Oberarzt Dr. Ach für die freundliche Durchsicht meiner Arbeit meinen aufrichtigsten Dank aus.

Literaturverzeichnis.

Ahlfeld: Die Mißbildung des Menschen, Leipzig 1882.

— — Die Entstehung des Nabelschnurbruches und der Blasenspalte, Arch. f. Gyn., Bd. 11.

Aschoff: Über das Verhältnis der Leber und des Zwerchfelles zu den Nabelschnur- und Bauchbrüchen, Virchow Arch. 1896.

F. Angermann: Über den Nabelschnurbruch. Inaug.-Diss. Kiel 1900.

G. Alder: Über Nabelschnurbrüche, Inaug.-Diss. Zürich 1904.

Buschan: Über Hernia fun. umbil., Inaug.-Diss. Breslau 1887.

Breuss: Über Behandlung der Nabelschnurbrüche. Sammlung klin. Vortr. n. F. Nr. 77, Leipzig.

E. Bloch: Zur Kenntnis der Nabelschnurbrüche, Inaug.-Diss. Berlin 1895.

P. Busch: Beitrag zur Radikaloperation der Nabelschnur-Hernien. Inaug.-Diss. Berlin 1899.

v. Bergmann, v. Bruns, v. Mikulicz-Radecki: Handbuch der praktischen Chirurgie. Stuttgart 1902.

Brodführer: Ein Fall von angeborenem Nabelschnurbruch. Medizin. Woche 1903, Nr. 31 (Ref. C. f. Gyn. 1904).

Colla: Nabelschnurbruch mit Lebermissbildung. (Ref. C. f. Gyn. 1890.)

Durlacher: Über die Lebensfähigkeit Neugeborener bei sehr großen inoperablen Nabelschnurbrüchen. Münchn. Med. Wochenschr., Bd. 55. (Ref. C. f. Gyn. 1908.)

Eckerlein: Zeitschr. f. Gyn., Bd. XV., 1888.

Espeut Germanus: Ein Beitrag zur Lehre von den Nabelschnurbrüchen unter besonderer Berücksichtigung ihrer Genese. Inaug.-Diss. München 1910.
A. Endres: Über einen Fall von angeborener Nabelhernie mit Defekt des Amnion und des Bruchsackes. Inaug.-Diss. München 1897.
Escherich: Nabelschnurbruch, operationslos behandelt. Ges. f. inn. Med. und Kinderheilk., Wien 15. März 1906. (Ref. C. f. inn. Med. Bd. 27.)
K. Fleischmann: 1. Prager med. Wochenschr. 1882 (Ref. C. f. Gyn. 1882).
— 2. Prager med. Wochenschr. 1887. (Ref. C. f. Gyn. 1887.)
Felsenreich: Wiener med. Presse 1883 (Ref. C. f. Gyn. 1884).
P. Flosdorf: Zwei Fälle von Hernia fun. umbil. Inaug.-Diss. Giessen 1904.
L. Fiedler: Zur Therapie der großen Nabelschnurbrüche. Deutsche med. Wochenschr. Bd. 33. (Ref. C. f. Gyn. 1908.)
Gutzeit: Beitrag zur operat. Behandlung des Nabelschnurbruches. Deutsche Zeitschr. f. Chir., Bd. 73. (Ref. C. f. Gyn. 1904.)
L. Hecht: Ein Fall von Nabelschnurbruch. Münchn. med. Wochenschr. 1894.
Hertwig: Lehrbuch der Entwicklungsgeschichte, Jena 1890.
Herzfeld: Ein Fall von Nabelschnurbruch. Inaug.-Diss. Königsberg 1892.
Krukenberg: Zur Therapie der Hernia fun. umbil. Arch. f. Gyn., Bd. XX.
F. Klaussner: Ein Beitrag zur Behandlung der Nabelschnurbrüche. Münchn. med. Wochenschr. 1889. (Ref. C. f. Chir. 1890.)
Karpeles: Ein Fall von Eventration. Inaug.-Diss. München 1893.
Knauer: Ein durch Rad.-Oper. geheilter Nabelschnurbruch. C. f. Gyn. 1897.
Krönig: Zur Behandlung des Nabelschnurbruches. C. f. Gyn. 1898.

Küstner: C. f. Gyn. 1901.
Knoop: Beitrag zur Therapie der Nabelschnurbrüche. Sammlung klin. Vortr. (Volkmann N. F. No. 348.)
Kindt A.: Der Nabelschnurbruch. Inaug.-Diss. Leipzig 1904.
Lindfors: 1. Kasuistik von 31 geheilten Fällen. C. f. Gyn. 1884.
— 2. Kasuistik von 13 Fällen. C. f. Gyn. 1889.
— 3. Zur Lehre von Nabelschnurbruch und seiner Behandlung mit besonderer Berücksichtigung der Fortschritte des letzten Dezennium 1882—1891. Sammlg. klin. Vorträge (Volkmann) 1893, Leipzig N. F. No. 63.
Loewenheim J.: Beitrag zur Kenntnis der Missbildungen mit Nabelschnurbruch. Inaug.-Diss. Berlin 1898.
Lotheisen F.: Über Nabelschnurbrüche. Wiener klin. Wochenschr. 1903. (Ref. C. f. Gyn. 1904.)
Ladinski: Nabelschnurbruch, in der Schwangerschaft geplatzt. Monatsschr. f. G. u .Gyn., Bd. 18.
Lindner: Zwei Fälle von Missbildung der Frucht infolge von amniotischen Verwachsungen. C. f. Gyn. 1905.
v. Neugebauer: Drei interessante Beobachtungen analoger Mißbildung. Monatsschrift für G. u. Gyn. 1904.
— Über das Auftreten der Leber im Nabel als Fehler der ersten Bildung. Neue Zeitschrift für Geburtskunde 1850, Bd. 27.
Oken: Preisschrift über die Entstehung und Heilung des Nabelschnurbruches. 1810.
Olshausen: 1. Zur Therapie des Nabelschnurbruches. Archiv f. Gyn. 1887.
— 2. Zeitschr. f. G. u. Gyn. Bd. 43.
Opitz: Foetus mit sehr grosser Nabelschnurhernie. C. f. Gyn. 1899.
Osterloh: Kind mit Nabelschnurbruch, C. f. Gyn. 1904.

Pütz O.: Über Nabelschnurhernien und ihre Behandlung. Inaug.-Diss. Halle 1894.

Pöppelmann: Die Behandlung des Nabelschnurbruches. Inaug.-Diss. Marburg 1894.

Pfannenstiel: Demonstration eines dauernd geheilten Falles von Hernia fun. umbil. neonat. Monatsschr. f. G. u. Gyn., Bd. 24.

Ripschler: Über 3 Fälle von Eventration. Inaug.-Diss. Marburg 1898.

Runge: Erfolgreiche Operation eines Nabelschnurbruches durch Laparotomie. Archiv f. Gyn., Bd. 41. (Ref.: C. f. Gyn. 1892.)

Rettig: Über angeborene Nabelschnurbrüche und ihre operative Behandlung. Inaug.-Diss. Berlin 1894.

Rothe H.: Ein nach Leberresektion geheilter Fall von gangränösem Nabelschnurbruch. Beitr. z. klin. Chir., Bd. 33.

Ringel: Nabelbrüche bei Neugeborenen. Münchn. med. Wochenschr., Bd. 53.

Sarpe A.: Über den Nabelschnurbruch. Diss. Halle 1868.

Sielaff W.: Über Nabelschnurhernien. Inaug.-Diss. München 1895.

Schramm H.: Beitrag zur Lehre von den Nabelschnurbrüchen. Wiener med. Wochenschrift 1899.

Schwalbe: Die Morphologie der Mißbildungen des Menschen und der Tiere. III. Teil, 1. Lief. Kermauner Mißbildungen des Rumpfes.

Schallehn: Operativ geheilte Hernien nach Olshausen. Monatsschr. f. G. u. Gyn., Bd. 24.

Schultze R.: Beitrag zur Kenntnis des angeborenen Nabelschnurbruches. Deutsche Zeitschr. für Chir., Bd. 85.

Seitz L.: Drei Fälle von Nabelschnurbrüchen. Monatsschrift f. G. u. Gyn., Bd. 26.

Simin: Über Nabelschnurbrüche (Ref. C. f. Chir., Bd. 36.)

Thörner: 13 Fälle von Nabelschnurbruch. Diss. Marburg 1873.
Tribukait: Zwei Fälle von Hernia fun. umbil. Inaug.-Diss. Königsberg 1893.
Wilke H.: Über einen Fall von Nabelschnurhernie. Inaug.-Diss. Königsberg 1890.
Weck M.: Über Nabelschnurbruch mit konsekutiver akuter Peritonitis. Inaug.-Diss. Erlangen 1907.
Ziegler: Patholog. Anatomie p. 543 ff.

Lebenslauf.

Ich, Ludwig Stoß, bin geboren am 27. März 1887 zu Tettau in Oberfranken als Sohn des verstorbenen kgl. Forstamtsassessors Ludwig Stoß.

Ich besuchte die Volksschule in Lohr a. M. (Unterfranken) und trat im Herbste 1897 in das dortige humanistische Gymnasium ein, das ich im Sommer 1906 absolvierte. Dann widmete ich mich dem Studium der Medizin und verbrachte die ersten fünf Semester in Erlangen, wo ich am Ende des 5. Semesters das Physikum ablegte.

Dann bezog ich die Universität München, wo ich nach weiteren 5 Semestern im Wintersemester 1911/12 das Staatsexamen bestand.

Mein praktisches Jahr verbrachte ich am Städt. Krankenhause München l. d. Isar, und zwar vom 15. Februar bis 15. Oktober 1912 an der chirurgischen Abteilung, vom 15. Oktober 1912 bis 15. Februar 1913 an der I. medizinischen Abteilung.

Ab 15. Februar 1913 befinde ich mich als Volontärarzt an der chirurgischen Abteilung des Krankenhauses l. d. I.

München, im Februar 1913.
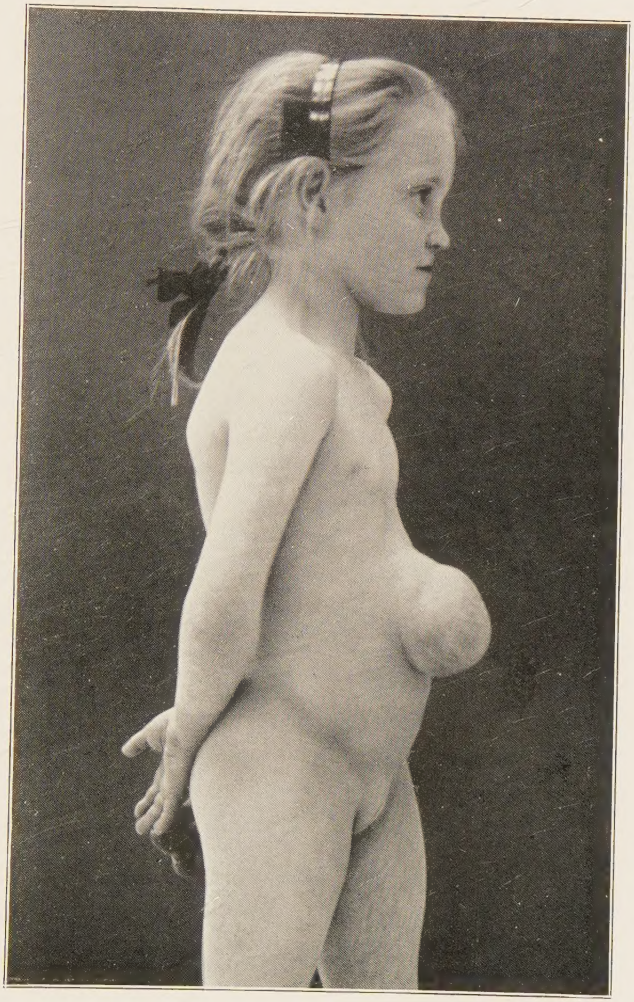
LUDWIG STOSS.